

ALTERAÇÕES NA CAVIDADE ORAL EM DECORRÊNCIA AO COVID-19  
CHANGES IN THE ORAL CAVITY DUE TO COVID-19

Amanda Severo Bernieri,<sup>1</sup>

Sandra Mara Matnei<sup>2</sup>

**Resumo**

No final de 2019, na China, ocorreu um surto de um novo vírus, o Sars-Cov-2. No início de 2020, o vírus espalhou-se pelo mundo atingindo a população mundial. O paciente infectado pode apresentar uma série de complicações sistêmicas, e diversas alterações e lesões bucais como manifestações da COVID-19, manifestações estas que podem ser um padrão típico resultante da infecção viral direta nas estruturas bucais e/ou resultado da deterioração sistêmica.

**Palavras-chave:** “Ageusia”; “Cavidade Bucal”; “ECA2”; “SARS-coV-2”.

**ABSTRACT**

At the end of 2019, in China, there was an outbreak of a new virus, Sars-Cov-2. In early 2020, the virus spread around the world reaching the world's population. The infected patient can present a series of systemic complications, and several alterations and oral lesions as manifestations of COVID-19, manifestations that can be a typical pattern resulting from direct viral infection in the oral structures and/or the result of systemic deterioration.

**Key words:** “Ageusia”; “Buccal cavity”; “ACE2”; “SARS-CoV-2”.

---

<sup>1</sup> Acadêmica do departamento de Odontologia da área da saúde.

<sup>2</sup> Professora do departamento de Odontologia da área de saúde.

## 1. INTRODUÇÃO

A Organização Mundial da Saúde (OMS) foi notificada em 31 de dezembro da ocorrência de um surto de pneumonia na cidade de Wuhan, província de Hubei, República Popular da China (PENG, 2020). A seguir, a doença foi denominada de Coronavírus 2019 (Covid-19); doença que causa infecção respiratória aguda grave por vírus SARS-CoV- 2 com evolução clínica variável. Seu contágio se dá por contato direto e pela saliva na forma de pequenas gotas e a produção de aerossóis (CHEN *et al.*, 2020). A COVID-19 espalhou exponencialmente por todo o mundo desde sua descoberta na China causando uma pandemia sem precedentes na era moderna.

A síndrome desencadeada pela infecção por esse vírus é caracterizada por fadiga, febre, tosse seca, mialgias, dor de garganta, dificuldades respiratórias e sintomas respiratórios que variam de leves até uma pneumonia fulminante e dificuldade respiratória potencialmente letal (SANTOS *et al.*, 2020; BRANDÃO *et al.*, 2021), principalmente em idosos (ZHU *et al.*, 2020). Este quadro vem sofrendo alterações à medida que, idosos estão sendo vacinados e novas variantes genéticas surgem e se espalham na população viral, resultado de uma interação complexa de deriva genética, seleção natural, processos epidemiológicos e modos de transmissão, algumas dessas variantes seguem adiante, fixando-se na população ao longo da pandemia (VAN DORP *et al.*, 2020; VOLZ *et al.*, 2021).

Além disso, o paciente pode apresentar uma série de complicações sistêmicas (ISER *et al.*, 2020; BRANDÃO *et al.*, 2021), como dano cardíaco agudo, insuficiência renal aguda, disgeusia, anosmia entre outros (BRANDÃO *et al.*, 2021). Pacientes com comorbidades, como hipertensão, diabetes, doença cardiovascular, doença pulmonar, doença renal crônica e condições imunossuprimidas, predispõe a desenvolver insuficiência respiratória, cardíaca e renal aguda grave com prognóstico sombrio (FU L *et al.*, 2019; LOVATO & FILIPPIS, 2020).

Diversas alterações e lesões bucais têm sido descritas como manifestações orais da COVID-19, como xerostomia, hipossalivação, úlceras orais, petéquias, máculas avermelhadas, gengivite descamativa, distúrbios de paladar entre outros (FANTOZZI, 2020; SANTOS *et al.*, 2020; SOARES *et al.*, 2020), tais patologias associadas a esta nova doença ainda é campo pouco estudado, justificando assim esse trabalho. Essas manifestações podem ser um padrão típico resultante da infecção viral direta nas estruturas bucais e/ou resultado da deterioração sistêmica, considerando a possibilidade de infecções oportunistas e também reações adversas aos tratamentos (SANTOS *et al.*, 2020; BRANDÃO *et al.*, 2021; SINJARI *et al.*, 2020; WU & MCGOOGAN, 2020; ROTHAN & BYRAREDDY, 2020).

Disfunções gustativas são citadas por vários autores como: ageusia, hipogeusia, disgeusia como sintoma da infecção por SARS-CoV-2 (FANTOZZI *et al.*, 2020; BIADSEE *et al.*, 2020; LECHIEN *et al.*, 2020).

A presença do vírus na cavidade bucal pode estar relacionada a diferentes origens. Usando o receptor da enzima conversora de angiotensina 2 (ECA2) como entrada o SARS-CoV-2 infecta as células (ZHOU *et al.*, 2020). Receptores esses que podem ser encontrados em vários locais orais, como língua, células epiteliais dos ductos das glândulas salivares (LIU *et al.*, 2011) e tecido periodontal (SANTOS *et al.*, 2015). O receptor ECA2 também é expresso no ligamento gengival e periodontal em fibroblastos humanos (SANTOS *et al.*, 2015). Além disso, foi proposto que os níveis aumentados de protease na periodontite crônica poderiam potencialmente aumentar o risco de um coronavírus mediado pela mucosa oral (MADAPUSI *et al.*, 2020).

O receptor ECA2, ao qual o SARS-CoV-2 se liga para infectar as

células do hospedeiro, é altamente expresso nas células epiteliais da língua onde as papilas gustativas são mais abundantes, e devido a esse tropismo epitelial, é considerada uma via de latência e transmissão viral. Dessa forma, células com receptor ECA2 podem se tornar hospedeiras do vírus e causar reações inflamatórias em órgãos e tecidos relacionados, como a mucosa da língua e glândulas salivares (SANTOS *et al.*, 2020; SONG *et al.*, 2020).

Lesões ulceradas na cavidade bucal com características semelhantes às encontradas na estomatite herpética ligada diretamente ou de forma secundária a doenças virais são relatadas na literatura. Assim como, vesículas bolhosas em pacientes infectados também são encontradas, associadas ao rash cutâneo, sugestivo de dermatite urticariforme ou lesões exantemáticas virais (SANTOSH & MUDDANA, 2020).

Outra manifestação ligada, principalmente, à baixa imunidade e relatada em pacientes infectados com Covid-19 é uma estomatite aftosa recorrente. Xu *et al.* (2020) também apontam os receptores da ECA2, presentes na mucosa oral, como principal fator para explicar tal ocorrência.

Este trabalho tem por objetivo fazer um levantamento de artigos publicados em meio acadêmico através de uma seleção pertinente ao tema, pelos sites PUBMED, LILACS, GOOGLE SCHOLAR e SCIELO, com recorte temporal dos últimos quatro anos, que se enquadram na pesquisa sobre as manifestações bucais apresentadas em pacientes com covid-19.

### 3. REVISÃO DE LITERATURA

#### 3.1 Sars-Cov-2

O covid-19 é ocasionado por um vírus chamado SARS-CoV-2 (Síndrome Respiratória Aguda Severa Coronavírus 2), que surgiu no leste da Ásia. Seu nome vem do latim e significa coroa devido ao formato semelhante a uma coroa (BRASIL, 2020; MAHASE, 2020; PIMENTEL *et al.*, 2020; AVELINO *et al.*, 2022). O agente infeccioso foi identificado como um novo coronavírus, sendo o sétimo membro da família dos Coronaviridae, da ordem Nidovirais. (ZHOU *et al.*, 2020; FEHR *et al.*, 2015).

Esse vírus é uma fita de RNA, de rápida evolução, gerando mutações genômicas à medida que ocorre a transmissão (VOLZ *et al.*, 2021), seu tempo de incubação varia de 2 a 14 dias (Organização Mundial da Saúde, 2022). Logo tornou-se pandemia, trazendo com isso milhares de mortes no mundo (CARDOSO *et al.*, 2020).

Tratando-se de uma síndrome respiratória grave (OPAS, 2020; ANTUNES *et al.*, 2023), pacientes com idade elevada e doenças sistêmicas graves tais como hipertensão, diabetes, doença pulmonar, doença cardiovascular, doença renal crônica e condições imunossuprimidas, torna-se propícios para o agravamento da doença (FU L *et al.*, 2019; LOVATO & FILIPPIS, 2020).

A proteína estrutural do vírus tem a capacidade de arrastar a proteína do ferro que está presente na hemoglobina, diminuindo a competência de transportar oxigênio, causando a baixa saturação, principalmente em quadros graves (ALMEIDA *et al.*, 2020).

Segundo Peiris *et al* (2003), indicaram que o vírus progride com um padrão trifásico. Na primeira fase, a replicação do vírus e a citólise causam alguns sintomas como febre, mialgia e acomete outros sistemas e os linfócitos são atingidos pelo Sars-Cov-2, diminuindo a contagem no número de linfócitos no sangue Periférico (BOOTH *et al.*, 2003).

Na segunda fase, ocorre o ataque causando danos teciduais adjunta a imunorreação excessiva. Um grande número de macrófagos mononucleares apareceu nas lesões patológicas

nos órgãos alvos do Covid-19. Com papel fundamental, desempenham a fagocitose e apresentam antígenos na imunorreação (CHANNAPPANAVAR & PERLMAN, 2017).

A ECA2, está expressa em vários órgãos (XU *et al.*, 2020). Com alta expressão da enzima em vários locais, tipos de células e tecidos pode demonstrar o risco de infecção pelo vírus, devido às células-alvo que expressam a enzima podendo permitir a entrada, multiplicação, dispersão e patogênese do vírus (ZOU *et al.*, 2020).

A expressão de ECA2 em diferentes órgãos




Figura 1: Órgãos acometidos pelo ECA2 em dias (XU *et al.*, 2020).

Após os processos de entrada e ligação, então acontece a fusão da membrana viral com a membrana celular hospedeira (BADRAN *et al.*, 2020). Ocorrendo a ligação da glicoproteína S, que fica localizada no envelope viral com a ECA2, o vírus consegue entrar nas células, onde podem ocorrer novas cópias virais afetando as células sadias (XU & CHEN & YU, 2022).

Estudos até o momento, demonstrou que o vírus apresenta efeitos neurotrópicos e mucotrópicos que pode gerar mudanças na cavidade oral por diferentes frentes, como nas sensações do paladar, atividades glandulares, olfato, integridade da mucosa e equilíbrio da microbiota (DZIEDZIC & WOJTYCZKA, 2020; PETRESCU & LUCACIU & ROMAN, 2020).

Acrescenta Carreras-Presas *et al* (2020), sobre diferentes tipos de lesões na mucosa oral (úlceras, bolhas, vesículas e gengivite) semelhante a outros vírus, incluindo herpes simples, distúrbios imunológicos, e infecções mucocutâneas.

Com pesquisas, a fim de investigar as possíveis rotas de infecção por Covid-19 no olfato e mucosa da cavidade oral, tanto quanto alterações secundárias, exploramos a ECA2 e as células que expressam tal enzima como porta de entrada e ligação, permitindo essas complicações.

### 3.2 Alterações de Paladar e Olfato

O sentido gustativo é um conjunto de sensações geradas por aferências sensitivas provocadas na cavidade oral, pela ingestão de alimentos, bebidas, e excitação polimedial bucal

(GUYTON & HALL, 2017; SILVERTHORN, 2017; PALAZZO *et al.*, 2019), através das papilas gustativas possuem o corpo ligado nos gânglios geniculados, nodoso e petroso que fazem sinapse com os neurônios do núcleo ventroposterior medial do tálamo (VON MOLITOR *et al.*, 2020), essas substâncias químicas excitam os receptores sensoriais do gosto, variando a modalidade sensorial em identificar, interpretar, tolerar e distinguir os gostos (GUYTON & HALL, 2017; SILVERTHORN, 2017; PALAZZO *et al.*, 2019).

Durante a tradução primária do sentido gustativo ocorre por meio das papilas gustativas, as respostas são transmitidas ao cérebro, pelo qual é processado e convertido em uma representação do paladar (VON MOLITOR *et al.*, 2020), devido aos receptores gustativos mandarem informações gustativas através de impulsos nervosos ao sistema nervoso central (TAMBELI, 2014).

Alterações no paladar podem variar entre a disgeusia (sensação anormal) e ageusia (perda total da sensação), conforme a gravidade da alteração da doença (SILVA & RODRIGUES & CASTRO, 2022; SILVA *et al.*, 2022).

Presente na cavidade oral em diferentes locais, a ECA2 apresenta um grande número em língua e glândulas salivares, tornando-se uma porta de entrada para o vírus. Acredita-se que as células das glândulas sejam uma das primeiras células-alvo para o Sars-CoV-2 (FINSTERER & STOLLBERGER, 2020; FATHI *et al.*, 2021; CARVALHO PORTO *et al.*, 2021; MUTHYAM *et al.*, 2022;).

#### A expressão de ECA2 em diferentes sítios orais

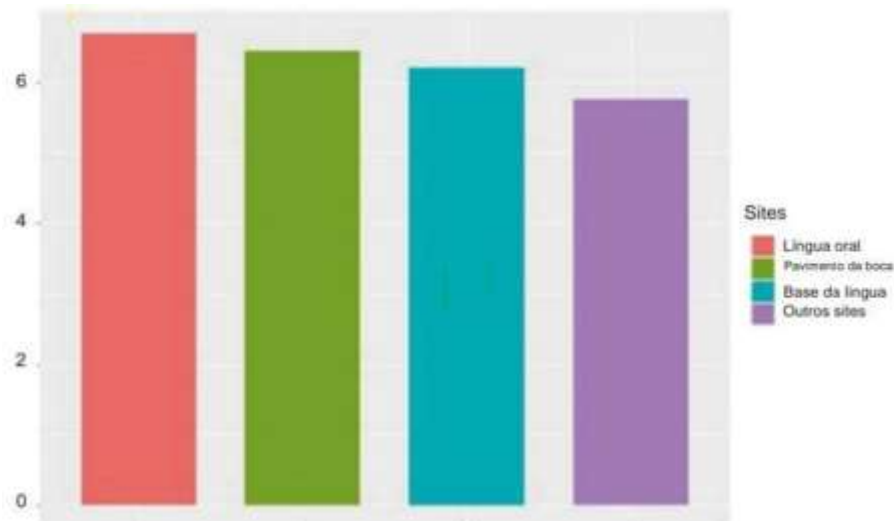

Figura 2: Apresenta a expressão de ECA2 em diferentes sítios orais em dias.  
(XU *et al.*, 2020)

O vírus da Sars-CoV-2 pode percorrer três caminhos para se apresentar na saliva. O Sars-CoV-2 no trato respiratório inferior e superior alcança a cavidade junto com as gotículas líquidas; usando o sangue pode entrar na boca por meio do fluido crevicular gengival; e pela infecção maior ou menor da glândula salivar, com a implicação liberação de partículas na saliva, por meio dos ductos salivares (SABINO-SILVA & JARDIM & SIQUEIRA, 2020).

Contudo, a entrada do vírus acarreta a perda do paladar podendo estar ligada com a própria sensação do olfato, que impede a elaboração da sensação subjetiva que chamamos de

gosto (GROS *et al.*, 2020). Isso ocorre devido a ECA2 que estão presentes na cavidade oral em diferentes locais (FATHI *et al.*, 2021), e com alta incidência na fenda olfativa (SUNGNACK & HUANG & BÉCAVIN, 2020).

A perda do olfato pode ocorrer por meio da anosmia condutiva ou neurosensorial (KRISHNAKUMAR *et al.*, 2022). A anosmia condutiva resulta na obstrução mecânica e pode estar acompanhada por congestão ou rinite (DE LAS CASAS LIMA & CAVALCANTE & LEÃO, 2021). Entretanto a neurosensorial, ocorre devido a lesões nos neurônios sensoriais dos bulbos olfativos (BLIOSKAS S, 2021).

Estudos propuseram a expressão de antígenos Covid-19 nas células do epitélio nasal ciliada, demonstrando um sítio de absorção e entrada do vírus (SOUZA *et al.*, 2021). Sua ligação com a célula libera citocinas promovendo a inflamação do Epitélio Olfatório (TOBARI *et al.*, 2020). Como consequência, provoca uma lesão secundária nos neurônios olfatórios (MOURA & NETO & FREITAS, 2022). O dano desses cílios acarreta a perda do olfato (SUTHERLAND, 2021). Segundo Huang (2020), demonstra que o vírus altera o sentido do olfato nos pacientes, não infectando diretamente os neurônios, mas a função das células de suporte. A disfunção gustativa e olfativa associada, tem chance de levar a perda total ou parcial do paladar e olfato no estágio inicial da doença (BADRAN *et al.*, 2020). Os sentidos do paladar e do olfato geralmente são recuperados em dias ou semanas. Dentro desse período súbito de início e recuperação, o que difere entre a apresentação desses sintomas pelo Covid-19 e outras doenças virais semelhantes (PALUDAN & MOGENSEN, 2022). Dentre as alterações bucais serão especificadas a xerostomia e lesões bucais secundárias através de pesquisas de outros autores.

### 3.3 Lesões Bucais Secundárias

Novas evidências demonstraram alterações na cavidade oral com relação ao SARS-CoV-2 sendo causa primária ou secundária (ARAGONESES *et al.*, 2021; BHUJEL *et al.*, 2021; NIJAKOWSKI *et al.*, 2022). Tais alterações como Infecções fúngicas, infecção pelo vírus do herpes simplex oral (HSV-1), disgeusia, ulcerações orais, xerostomia, gengivite, e ulcerações devido ao comprometimento do sistema imunológico ou devido a mucosa oral seja suscetível (DZIEDZIC & WOJTYCZKA, 2020; FRANCO *et al.*, 2022), contribuindo também a idade elevada e doença pré-existente (YI, 2020).

Farid *et al* (2021), descreve além das alterações citadas, outras lesões bucais surgem como resultado da diminuição da imunidade devido a infecção do vírus, podendo ser uma infecção oportunista, secundária ou com o tratamento para Covid-19.

Estudos recentes de lesões na cavidade bucal relacionados ao SARS-CoV-2 aponta a associação com estragos orgânicos, agravamento por trombocitopenia, coagulação intravascular disseminada, inflamação sistêmica, e terapia anticoagulante (SOARES *et al.*, 2020; SANTOS *et al.*, 2020).

Com o efeito do tratamento, pacientes da Unidade Intensiva de Tratamento (UTI) podem apresentar uma deterioração da saúde bucal, ocorrida por hipossalivação, modificações da microbiota, infecções oportunistas, respiração bucal, e ausência ou redução da higiene bucal (BEMQUERER *et al.*, 2021).

Pesquisas sobre esses casos não deixam evidências claras se os pacientes observados foram diretamente infectados pelo vírus da Covid-19 ou indiretamente com relação ao estresse, comorbidades, ansiedade e tratamentos médicos, nos

quais os pacientes estavam submetidos (ORILISI *et al.*, 2021), ou apenas condições já existentes (SUBRAMANIAM & NIKALIE & JADHAY, 2021).

### 3.4 Úlceras

As lesões ulcerativas podem ser causadas devido a hipossalivação, através de patógenos oportunistas ou de coinfeções (HOCKOVÁ *et al.*, 2021). Lesões ulcerativas ou erosivas apareceram na língua com bordas irregulares e dolorosas, em palato duro e mucosa labial, após o período de latência entre 4 a 7 dias, podendo surgir 3 dias antes do início dos sintomas sistêmicos, recuperando-se após 5 a 21 dias (SANTOS *et al.*, 2022).

Em grande parte dos casos as lesões aparecem de forma isoladas, contudo, pode ocorrer o aparecimento de lesões menores e em maior quantidade, manifestando-se junto as lesões erosivas e/ou crostosas (BASTOS, 2021).

Em uma análise relatada por Hocková *et al* (2021), com pacientes internados na UTI, essas lesões surgem depois de 5 dias após as complicações do sistema respiratório.

### 3.5 Xerostomia

A xerostomia é a sensação de boca seca, sintoma este que surge no estágio inicial do Sars-Cov-2 (SALEHI *et al.*, 2020; WERFALL *et al.*, 2021). Algumas doenças como Diabetes do tipo 1, hipertireoidismo, infecções virais e falta de vitaminas, assim como drogas, causam essa deficiência de saliva. (FATHI *et al.*, 2021).

Encontrados três pares de glândulas maiores (submandibular, sublingual e parótida) e as menores que secretam saliva na cavidade bucal (VERGEZ *et al.*, 2023). Para ocorrer a secreção da saliva depende de vários fatores, como temperatura, intensidade, estímulo quimiossensorial, mastigatória ou tátil (PEDROSA & SIPERT & NOGUEIRA, 2020).

A glândula salivar e o epitélio oral exibem o receptor da ECA2, uma proteína membranosa que é usada pelo vírus para fixação (XU *et al.*, 2020). Investigações relataram que as glândulas salivares podem ser atingidas precocemente pelo vírus, causando a disfunção da glândula e afetando o fluxo, na abundância e qualidade, surgindo a disgeusia como um sintoma precoce do Covid-19. Estudos demonstram a alta concentração da ECA2 nas glândulas salivares menores (XU *et al.*, 2020).

Na teoria, o Covid-19 invadirá as células epiteliais do ducto das glândulas salivares, se multiplicará e será liberado na saliva em algum momento (WANG *et al.*, 2020), servindo assim como um reservatório para o vírus (DÍAZ & ROMERA & VILLARROELL, 2022).

Com a infecção causada pelo vírus nas glândulas salivares, pode ocorrer uma manifestação e ocasionar sialoadenite (inflamação das glândulas salivares) aguda, apresentando sintomas como a dor, inflamação, desconforto e disfunção glandular, relacionado com a falta de saliva na boca (ANDRADE & SIMONATO, 2022). Ocasionalmente a lise das células acinares, podendo ocorrer por outros fatores, como um processo inflamatório, destruindo os tecidos glandulares e casos mais graves, a sialadenite crônica. O reparo do tecido pode ocorrer através da proliferação dos fibroblastos e formação de um tecido conjuntivo fibroso (WANG *et al.*, 2020; CARDOSO *et al.*, 2021).

Podendo ser causada pela infecção da covid que leva a patologia sialadenite e também estando associada a medicamentos relatados por pesquisas, agentes antivirais, hidroxicloroquina, medicamentos anti- HIV e Interferons. E mesmo após a remissão da doença e de alguns medicamentos, ocorre essa disfunção (DZIEDZIC & WOJTYCZKA, 2020).

### 3.6 Cândida

A Candidíase é uma infecção fúngica causada por espécies de Cândida (AHMED *et al.*, 2022), sendo encontrado a *Albicans* a mais relatada e com maior frequência em pacientes com covid-19 (SEAGLE *et al.*, 2022). Esses indivíduos que estão em tratamento dentro da UTI, recebem nutrição parenteral e ventilação mecânica, em conjunto com corticoideterapia e antibioticoterapia, e com sistema imunológico enfraquecido, estão suscetíveis a *Candida Auris* (HOENIGL *et al.*, 2022; AHMED *et al.*, 2022).

Trata-se de uma espécie única, devido ser um agente com multirresistência e sobrevivendo em objetos inanimados no campo hospitalar por um período prolongado (VINAYAGAMOORTHY & PENTAPATI & PRAKASH, 2022).

Dentre as características da Candidíase Oral (CO), geralmente são placas amarelo-esbranquiçadas ou estruturas pseudomembranosas detectadas em lábios, mucosa intraoral, mucosa bucal, palato, língua, assoalho bucal, e orofaringe (AHMED *et al.*, 2022). Placas brancas e superfícies avermelhadas também são encontradas na cavidade oral, podendo ser removidas as lesões brancas com gaze para observar uma mucosa avermelhada e não ulcerada (JERÔNIMO *et al.*, 2021).

Grande parte dos pacientes são assintomáticos, quando em casos mais graves, apresentam sensibilidade, queimação oral, disfagia (dificuldade em engolir), e glossite (RIAD *et al.*, 2021; JERÔNIMO *et al.*, 2021), com potencial de causar febres intermitentes e calafrios (RAN & RAFIQ, 2021).

Atualmente a opção de tratamentos é limitada, devido a resistência antifúngica. Mesmo com avanços na terapêutica, a candidíase continua sendo preocupante, com a melhor compreensão da propagação da doença ajuda a prevenir os riscos de infecção (AHMED *et al.*, 2022).

### 3.7 Vírus da Herpes

A Herpes Simples (HSV) e o vírus da varicela zoster (VZV), possui fita de DNA da subfamília neurotrópica do herpes vírus humano alfa (HHV) (KATZ & YUE & XUE, 2022), sendo a herpes zoster (HZ) uma reativação primária do VZV (ALGAADI, 2022).

Após ocorrer a infecção primária, o vírus pode se transformar em infecções dormentes, ocorrendo a reativação através do sistema imunológico está comprometido, resultando em danos significativos a órgãos (GRANT-KELS *et al.*, 2020).

Os casos de HZ obtiveram um aumento durante a pandemia da Covid-19, conferido à linfopenia, conseqüentemente imunidade mediada por células prejudicadas (MAIA *et al.*, 2021). O aparecimento do HZ varia entre 2 dias antes dos primeiros sintomas a 70 dias após o início da infecção, com média de 17 dias após a infecção com o vírus da Sars-Cov-2 (ALGAADI, S.A., 2022).

### 3.8 Bolsas Periodontais

Doenças periodontais são expressamente prevalentes, causadas por infecções bacterianas, originando a destruição dos tecidos de sustentação do dente, mudando assim um sulco gengival saudável para formação de bolsas periodontais (BADRAN *et al.*, 2020), ocasionado a perda dentária (TAKAHASHI *et al.*, 2020).

Pacientes com Covid-19 apresentam maior probabilidade a gengivite, acúmulo de placa e sangramento (KADKHODAZADEH & AMID & MOSCOWCHI., 2020). A relação do vírus



e a periodontite é devido compartilharem características comuns, como a resposta inflamatória exagerada (ANAND *et al.*, 2022).

Informações publicadas anteriormente relataram a expressão da ECA2 em fibroblastos, osteoblastos e osteoclastos, sendo essenciais para manter a homeostase dos tecidos gengivais e em ligamento periodontal (GRIGORIADIS *et al.*, 2022). Outra porta de entrada para o vírus, consiste na protease transmembrana serina 2 (TMPRSS2) e furina, descritas como moléculas auxiliares de entrada, embora em menor grau de concentração (HOFFMANN M & KLEINE-WEBER & SCHROEDER, 2020).

A TMPRSS2 em conjunto com a furina podem clivar a proteína furina S do vírus. Essa proteína pode se ligar ao cluster de diferenciação 147 (CD147) para infectar também as células hospedeiras, como as células epiteliais da mucosa bucal e gengival (SILVESTRE & MÁRQUEZ, 2022).

Levantada algumas hipóteses para a liberação de citocinas entre Covid-19 e a periodontite. A tempestade pró-inflamatória pode provocar adesão e infecção no trato respiratório após a expiração de patógenos periodontais (BOTROS & IYER & OJCIUS, 2020; SANZ, 2021). Promovendo também a disseminação pela corrente sanguínea através de mediadores inflamatórios e causando assim a inflamação sistêmica (QI *et al.*, 2023).

As citocinas produzidas no local dos tecidos periodontais estão envolvidas no mecanismo de interação da inflamação periodontal e doenças sistêmicas, apoiando assim uma higiene oral minuciosa e tecidos periodontais intactos pode prevenir complicações da Covid-19 (GRIGORIADIS *et al.*, 2022).

#### 4.DISCUSSÃO

As manifestações orais associadas a Covid-19 variam nos seus aspectos clínicos, sendo as mais relatadas distúrbios no paladar, lesões como úlceras, bolhas, máculas e placas (FRANCO *et al.*, 2022). Esse vírus possui estrutura capaz de penetrar nas células hospedeiras através da ECA2, obtendo alta expressão dessa enzima nas glândulas salivares, língua e mucosa oral, tornando-se uma importante rota para infecção (CARVALHO PORTO *et al.*, 2021; MUTHYAM *et al.*, 2022).

Estudos apontam que comorbidades como doenças cardiovasculares e diabetes são condições mais corriqueiras ao aparecimento das lesões orais, bem como em pacientes na UTI e que estão em uso de medicamentos como antibióticos de amplo espectros (RIAD *et al.*, 2021; SALEHI *et al.*, 2020). Acrescenta Subramaniam, Nikalje e Jadhav (2021), que essas lesões podem ser coincidentes a causas locais ou outras razões, como condições sistêmicas ou devido ao estresse, portanto podem ser alterações de razão secundárias ou apenas condições já existentes. Devido a isso, vale ressaltar que idade e doença de base têm forte relação e interferem no aparecimento de lesões bucais (YI, 2020).

Isso ocorre devido a doença ser capaz de modificar a saúde da microbiota oral e o sistema imunológico do paciente, ocorrendo infecções oportunistas tanto quanto outras manifestações citadas (XU *et al.*, 2020). Com tudo, é observado que as lesões costumam regredir de 3 a 21 dias através do tratamento ou até mesmo sozinhas (FRANCO *et al.*, 2022).

Segundo Petrescu & Lucaciu & Roman (2020), a disfunção de ageusia foi observada como sintomas induzidos pela inflação causada pela Covid-19 e com ocorrência a partir do 4º dia de sintoma e com regressão a partir do 15º dia. O mais relatado na literatura com relação à perda do paladar é sobre os receptores ECA2, que estão localizados na superfície no epitélio lingual e em numerosa quantidade. Devido ao entrosamento do vírus com integrantes gustativos e os receptores da ECA2, tem potencial de desencadear alteração gustativa no paladar (FINSTERER & STOLLBERGER, 2020).

Com relação às úlceras orais, os autores relatam o surgimento após um tempo de latência de 4 a 14 dias e com remissão de 5 a 21 dias. E alguns casos as úlceras surgiram a partir da admissão no hospital em UTI (BRANDÃO *et al.*, 2021; HOCKOVÁ *et al.*, 2021;), e em outros elas surgem simultaneamente ao início dos sintomas clínicos para Covid-19 (BRANDÃO *et al.*, 2021; DIÁZ & ROMERA & VILLARROELL, 2022), com tratamento usando antivirais e terapia de fotobiomodulação (BRANDÃO *et al.*, 2021).

Corroborando os achados anteriores, Fidan & Handane Akin (2021) afirmaram que a úlcera foi a lesão mais comum nesses pacientes, localizadas principalmente em língua, mucosa bucal, gengiva e palato.

Acrescenta Riad *et al.* (2021), que as placas brancas (diagnostico de candidíase) podem ocorrer devido a terapia antibiótica de longo prazo, alteração no estado em geral da saúde ou até mesmo devido definhamento da higiene oral.

Hocková *et al.* (2021), diz que as complicações muco-cutâneas orais são causadas pela ventilação mecânica em ambiente de UTI por um tempo prolongado, além de tratamentos imunossupressores. Em contra partida Brandão *et al.* (2021), afirma que essas lesões foram desencadeadas pela admissão em UTI e com o uso de antibióticos de pré-admissão, o que tem como consequência a desregulação imunológica. Já Santos *et al.* (2020), diz que as lesões são sugestivas de lesões secundárias e a deterioração da saúde sistêmica ou devido ao tratamento para Covid-19.

Há relatos desses pacientes com sintomatologia dolorosa em relação às lesões orais (SOARES *et al.*, 2020). Esses sintomas podem ser explicados devido ao rompimento que ocorre nas células epiteliais orais e nas células de revestimento epitelial dos ductos das glândulas

salivares quando ocorre a interação do vírus com os receptores ECA2, resultando assim em úlceras dolorosas (BRANDÃO *et al.*, 2021).

Outra possibilidade são os receptores ECA2 na cavidade oral que se torna um ambiente propenso à infecção (SONG *et al.*, 2020). Brandão et al (2021), relata que os queratinócitos orais e tecido glandular podem ser afetados pelo aumento da permeabilidade da parede celular devido à infecção das células da cavidade bucal e à replicação viral, resultando assim em úlceras e necrose.

Com relação à doença periodontal (DP), possui caráter crônico e inflamatório, com causa multifatorial e polimicrobiana (ANAND *et al.*, 2022). Enzimas e citocinas associadas à DP são capazes de não apenas modificar a superfície da mucosa periodontal através da adesão e invasão pelos patógenos, e destruição das películas salivares ocorrendo a dificuldade de depuração das mucosas (TAKAHASHI *et al.*, 2020; ANAND *et al.*, 2022), mas é capaz de aumentar a taxa de infecção e virulência do vírus e agravamento da Covid-19. Através do aumento da expressão do receptor, do hospedeiro, da ECA2 e degradação da proteína S viral (GRIGORIADIS *et al.*, 2022).

Com tudo, existe a falta de informações sobre a etiopatogenia das lesões orais. Causando limitações a ocorrência das lesões referente a Covid-19 devido ser um assunto recente na literatura (AVELINO *et al.*, 2022). Considerando, necessárias informações precisas e o acompanhamento persisto para que seja definido um diagnóstico e gerar vinculação verdadeira da mucosa bucal e o SARS-CoV-2 (SILVA & RODRIGUES & CASTRO, 2022).

## 5. CONSIDERAÇÕES FINAIS

Diante do estudo realizado através de revisões de literatura, diferentes autores observaram que o vírus da Sars-coV-2 utiliza a ECA2 como porta de entrada em algumas situações, como alteração do paladar, olfato, xerostomia, entre outros. Com tudo, os autores relataram que algumas lesões podem ocorrer de forma secundária, podemos citar a candidíase, úlceras, herpes e outras, causada devido o deterioramento do sistema imunológico, uso de medicamentos por longos períodos e, também devido ao internamento de pacientes em casos mais graves na UTI.

Em vista de ser um assunto recente as alterações na cavidade oral causada pelo Covid-19, ainda há muitos aspectos a serem estudados para corroborar estudos atuais e direcionar condutas a serem empregadas, principalmente no que se trata da ageusia, deixando assim uma lacuna para novas pesquisas.

## REFERÊNCIAS

- AHMED, Nafisa; MAHMOOD, Maiesha Samiha; ULLAH, Md. Asad; ARAF, Yusha; RAHAMAN, Tanjim Ishraq; MOIN, Abu Tayab; HOSEN, Mohammad Jakir. **COVID-19-Associated Candidiasis: possible patho-mechanism, predisposing factors, and prevention strategies.** Current Microbiology, v. 79, n. 5, p. 79-127, 14 mar. 2022.
- ALGAADI, Salim Ali. **Herpes zoster and COVID-19 infection: a coincidence or a causal relationship?** Infection, v. 50, n. 2, p. 289-293, 22 nov. 2021.
- ALMEIDA, J. O.; OLIVEIRA, V. R. T.; AVELAR, J. L. S.; MOITA, B. S.; LIMA, L. M. **COVID-19: Fisiopatologia e alvos para intervenção terapêutica.** Revista Virtual Química, v. 12, n. 6, p. 1464-97, 17 set. 2020.
- ANAND PS, JADHAY P, KAMATH KP, KUMAR SR, VIJAVLAXMI S, ANIL S. **A case-control study on the association between periodontitis and coronavirus disease (COVID-19).** Journal of Periodontology, v. 93, n. 4, p. 584–590, 1 abr. 2022.
- ANDRADE, Y. S. R. de; SIMONATO, L. E. **MANIFESTAÇÕES BUCAIS NA COVID-19: revisão narrativa.** Revista Ibero-Americana de Humanidades, Ciências e Educação, v. 8, n. 10, p. 1042-1049, 2022.
- ANTUNES, F. A.; FAVERO, A. P. .; SCHERER, J. de S. .; BERLESE, D. B. .; BUENO, A. L. M. . **Perfil epidemiológico da síndrome respiratória aguda grave por COVID-19 em idosos.** Revista Recien - Revista Científica de Enfermagem, v. 13, n. 41, p. 3–12, 2023.
- ARAGONESES, Javier; SUÁREZ, Ana; ALGAR, Juan; RODRÍGUEZ, Cinthia; LÓPEZ-VALVERDE, Nansi; ARAGONESES, Juan Manuel. **Oral Manifestations of COVID-19: updated systematic review with meta-analysis.** Frontiers In Medicine, v. 8, p. 1-7, 25 ago. 2021.
- AVELINO, Jéssica Karine Abrantes; PINTO, Anna Caroline Monteiro; LIMA, Claudia Batista Vieira de; ROBERTO, Sara Vitoriano de Sousa; MOURA, Mirella de Fátima Liberato de. **Manifestações orais e COVID-19: uma revisão de literatura.** Research, Society And Development, v. 11, n. 13, p. 42111334976, 27 set. 2022.
- BADRAN, Z; GAUDIN A; STRUILLLOU X; AMADOR G; SOUEIDAN A. *l.* **Periodontal pockets: a potential reservoir for sars-cov-2?** Medical Hypotheses, v. 143, p. 109907, out. 2020.
- BAGHIZADEH, F. M. **Oral saliva and COVID-19.** Oral Oncol, v. 108, p. 1-4, 27 maio. 2020.
- BASTOS, A. C. N. **Manifestações orais e a Covid-19: revisão da literatura.** Faculdade de Farmácia, Odontologia e Enfermagem, Universidade Federal do Ceará, Fortaleza, 2021.
- BEMQUERER, Larissa Marques; ARRUDA, José Alcides Almeida de; SOARES, Marina Pereira Dias; MESQUITA, Ricardo Alves; SILVA, Tarcília Aparecida. **The oral cavity cannot be forgotten in the COVID-19 era: is there a connection between dermatologic and oral manifestations?.** Journal Of The American Academy Of Dermatology, v. 84, n. 3, p. 143-145, mar. 2021.

BHUJEL, N; ZAHEER K; SINGH RP. **Oral mucosal lesions in patients with COVID-19: a systematic review.** British Journal Of Oral And Maxillofacial Surgery, v. 59, n. 9, p. 1024-1030, nov. 2021.

BIADSEE A, BIADSEE A, KASSEM F, DAGAN O, MASARWA S, ORMIANER Z. **Olfactory and Oral Manifestations of COVID-19: sex related symptoms: a potential pathway to early diagnosis.** Otolaryngology–Head And Neck Surgery, v. 163, n. 4, p. 722-728, 16 jun. 2020.

BLIOSKAS, S. Anosmia: Sensorineural. Nova York: Springer International Publishing, 2021.

BOOTH, Christopher M; MATUKAS, Larissa M; TOMLINSON, George A, et al. **Clinical Features and Short-term Outcomes of 144 Patients With SARS in the Greater Toronto Area.** Jama, v. 289, n. 21, p. 2801, 4 jun. 2003.

BOTROS N, IYES P, OJCIUS, DM. **Is there an association between oral health and severity of COVID-19 complications?** Biomed J, v. 43, n. 4, p. 325-327, ago. 2020.

BRANDÃO, Thaís Bianca; GUEIROS, Luiz Alcino; MELO, Thayanara Silva; PRADO-RIBEIRO, Ana Carolina; NESRALLAH, Ana Cristina Froelich Alo; PRADO, Gladys Villas Boas; SANTOS-SILVA, Alan Roger; MIGLIORATI, Cesar Augusto. **Oral lesions in patients with SARS-CoV-2 infection: could the oral cavity be a target organ?** Oral Surgery, Oral Medicine, Oral Pathology And Oral Radiology, v. 131, n. 2, p. 45-51, fev. 2021.

BRASIL. Ministério Da Saúde. **Secretaria de Atenção Especializada à Saúde. Departamento de Atenção Hospitalar, Urgência e Domiciliar.** Coordenação Geral de Urgência. Força Nacional do Sistema Único de Saúde. Protocolo de Tratamento do Novo Coronavírus (2019-nCoV). Brasília, DF: MS, 2020.

CARDOSO, T. F; DIAS, M. J. L. E; CHINI, M.C; PEREIRA, B. L. B; ORRICO, R. S. P. **COVID-19 e a Cavidade Bucal: interações, manifestações clínicas e prevenção.** ULAKES Journal of Medicine, v. 1, p. 98-105, 20 jul. 2020.

CARRERAS-PRESAS, C. M; AMARO SÁNCHEZ J; LÓPEZ-SÁNCHEZ AF; JANÉ-SALAS E; SOMACARRERA PÉREZ ML. **Oral vesiculobullous lesions associated with SARS-CoV-2 infection.** Oral Diseases, v. 27, n. 3, p. 710-712, 2020.

CHANNAPPANAVAR, Rudragouda; PERLMAN, Stanley. **Pathogenic human coronavirus infections: causes and consequences of cytokine storm and immunopathology.** Seminars In Immunopathology, v. 39, n. 5, p. 529-539, 2 maio 2017.

CHEN, Nanshan; ZHOU, Min; DONG, Xuan; QU, Jieming; GONG, Fengyun; HAN, Yang; QIU, Yang; WANG, Jingli; LIU, Ying; WEI, Yuan. **Epidemiological and clinical characteristics of 99 cases of 2019 novel coronavirus pneumonia in Wuhan, China: a descriptive study.** The Lancet, v. 395, n. 10223, p. 507-513, fev. 2020.

DE LAS CASAS LIMA, MH, CAVALCANTE, ALB, LEÃO SC. **Relação fisiopatológica entre COVID-19 e disfunção olfativa: uma revisão sistemática.** Braz J Otorhinolaryngol, v. 88, n. 5, p. 794-802, set-out. 2021.

DIAZ RODRIGUEZ, M, JIMENEZ ROMERA, A, VILLARROEL, M. **Oral manifestations associated with COVID-19.** Oral Dis, v. 28, n. 1, p. 960-962, abril. 2022.

DZIEDZIC A, W. **The impact of coronavirus infectious disease 19 (COVID-19) on oral health.** Oral Dis, v. 27, n. 3, p. 703-706, 6 maio. 2020.

FANTOZZI PJ; PAMPENA E; Di Vanna D; PELLEGRINO E; CORBI D; MAMMUCARI S; ALESSI F; PAMPENA R; BERTAZZON G; MINISOLQ S; MASTROIANNI CM; POLIMENI A; ROMEO U; VILLA A. **Xerostomia, gustatory and olfactory dysfunctions in patients with COVID-19.** Am. J. Otolaryngol, v. 41, n. 6, p. 102721, set. 2020.

FARID, Huma; KHAN, Madiha; JAMAL, Shizrah; GHAFLOOR, Robia. **Oral manifestations of Covid-19-A literature review.** Reviews In Medical Virology, v. 32, n. 1, p. 2248, 24 maio 2021.

FATHI, Y; HOSEINI EG; ATOOF F; MOTTAGHI R. **Xerostomia (dry mouth) in patients with COVID-19: a case series.** Future Virology, v. 16, n. 5, p. 307-373, mar. 2021.

FEHR, Anthony R.; PERLMAN, Stanley. **Coronaviruses: an overview of their replication and pathogenesis.** Coronaviruses, v.1282, p. 1-23, 2015.

FIDAN, V.; KOYUNCU, H.; AKIN, O. **Oral lesions in Covid 19 positive patients.** American Journal of Otolaryngology, v. 42, n. 3, p. 102905, 2021.

FINSTERER, J; STOLLBERGER, C. **Causas de hipogeusia / hiposmia em pacientes infectados com SARS-CoV2.** J Med Virol, v. 92, n. 10, p. 1793-1794, out. 2020.

FRANCO, A. G.; ELOI, L. J.; FRANCO, A. B. G.; OLIVEIRA, B. J. de. **Associação entre a infecção pelo SARS-CoV-2 e o aparecimento de manifestações orais: uma revisão sistemática.** Research, Society And Development, v. 11, n. 1, p. 46811125240, 2022.

FU, Leiwen; WANG, Bingyi; YUAN, Tanwei; CHEN, Xiaoting; AO, Yunlong; FITZPATRICK, Thomas; LI, Peiyang; ZHOU, Yiguo; LIN, Yi-Fan; DUAN, Qibin. **Clinical characteristics of coronavirus disease 2019 (COVID-19) in China: a systematic review and meta-analysis.** Journal Of Infection, v. 80, n. 6, p. 656-665, jun. 2020.

GRANT-KELS, Jane M.; SLOAN, Brett; KANTOR, Jonathan; ELSTON, Dirk M. **Big data and cutaneous manifestations of COVID-19.** Journal Of The American Academy Of Dermatology, v. 83, n. 2, p. 365-366, ago. 2020.

GRIGORIADIS, A; RAISANEN IT; PARNANEN P; TERVAHARTIALA T; SORSA T; SAKELLARI D. **Is There a Link between COVID-19 and Periodontal Disease? A Narrative Review.** European Journal of Dentistry Georg Thieme Verlag, v. 16, n. 3, p. 514-520, jul. 2022.

GROS, J. L., COMA, M. I., FARRÉ, M. G., & PUJADAS, C. S. **Alteraciones del olfato en la COVID-19, revisión de la evidencia e implicaciones en el manejo de la pandemia.** Acta Otorrinolaringológica Española, v. 71, n. 6, pag. 379-385, nov-dez. 2020.

HOCKOVÁ, B; RIAD A; Valky, J; SULAJOVÁ, Z; STEBEL, A; SLAVIK, R.; BECKOVÁ, Z; POKOMÁ, A; KLUGAROVÁ, J; KLUGAR, M. **Oral Complications of ICU Patients**

**with COVID-19: Case-Series and Review of Two Hundred Ten Cases.** J. Clin. Med, v. 10, n. 4, p. 581, fev. 2021.

HOENIGL, Martin; SEIDEL, Danila; SPRUTE, Rosanne; CUNHA, Cristina; OLIVERIO, Matteo; GOLDMAN, Gustavo H.; IBRAHIM, Ashraf S.; CARVALHO, Agostinho. **COVID-19-associated fungal infections.** Nature Microbiology, v. 7, n. 8, p. 1127-1140, 2022.

HOFFMANN M; KLEINE-Weber H; SCHROEDER S; KRUGER N; HEERLER T; ERICHSEN S; SCHIERGENS TS; HERRLER G; WU NH; NITSCHR A; MULLER MA; DROSTEN C; POHLMANN S. **SARS-CoV-2 Cell Entry Depends on ACE2 and TMPRSS2 and Is Blocked by a Clinically Proven Protease Inhibitor.** Cell Press journal, v.181, n. 2, p. 271-280, mar. 2020.

HUANG, Chaolin; WANG, Yeming; LI, Xingwang; REN, Lili; ZHAO, Jianping; HU, Yi; ZHANG, Li; FAN, Guohui; XU, Jiuyang; GU, Xiaoying.al. **Clinical features of patients infected with 2019 novel coronavirus in Wuhan, China.** Lancet, v. 395, n. 10223, p. 497-506, fev. 2020.

ISER, B. P. M., SLIVA, I., RAYMUNDO, V. T., POLETO, M. B., SCHUELTER-TREVISOL, F., & BOBINSKI, F. **Definição de caso suspeito da COVID-19: uma revisão narrativa dos sinais e sintomas mais frequentes entre os casos confirmados.** Epidemiologia e Serviços de Saúde, v. 29, n. 3, p. 1-8, 2020.

JERONIMO, LS, LIMA, RPE, SUZUKI, TYU, DISCACCIATI, JAC, BHERING, CLB. **Oral Candidiasis and COVID-19 in Users of Removable Dentures: Is Special Oral Care Needed?** Gerontology, v. 68, n. 1, p. 80-85, apr. 2021.

KADKHODAZADEH M, AMID R, MOSCOWCHI A. **Does COVID-19 Affect Periodontal and Peri-Implant Diseases?** J Long Term Eff Med Implants, v. 30, n. 1, p. 1-2, 2020.

KARA C, Çelen K, Dede FÖ, Gökmenoğlu C, Kara NB. **Is periodontal disease a risk factor for developing severe Covid-19 infection? The potential role of Galectin-3.** Exp Biol Med, v. 245, n. 16, p. 1425-1427, out. 2020.

KATZ J, Yue S, Xue W. **Herpes simplex and herpes zoster viruses in COVID-19 patients.** Ir J Med Sci, v. 191, n. 3, p. 1093-1097, jul. 2022.

KRISHNAKUMAR, HN, MOMTAZ DA, SHERWANI A, MHAPANKAR, A, GONUGUNTLA RK, MALEKI, A, ABBAS, A, GHALI AN, AL AFIF, A. **Pathogenesis and progression of anosmia and dysgeusia during the COVID-19 pandemic.** European Archives Of Oto-Rhino-Laryngology, v. 280, n. 2, p. 505-509, 9 out. 2022.

LECHIEN, Jerome R.; CHETRIT, Annaelle; CHEKKOURY-IDRISSI, Younes; DISTINGUIN, Lea; CIRCIU, Marta; SAUSSEZ, Sven; BERRADJA, Najete; EDJLALI, Myriam; HANS, Stephane; CARLIER, Robert. **Parotitis-Like Symptoms Associated with COVID-19, France, March–April 2020.** Emerging Infectious Diseases, v. 26, n. 9, p. 2270-2271, set. 2020.

LIU, Li; WEI, Qiang; ALVAREZ, Xavier; WANG, Haibo; DU, Yanhua; ZHU, Hua; JIANG, Hong; ZHOU, Jingying; LAM, Pokman; ZHANG, Linqi. **Epithelial Cells Lining Salivary**

**Gland Ducts Are Early Target Cells of Severe Acute Respiratory Syndrome Coronavirus Infection in the Upper Respiratory Tracts of Rhesus Macaques.** Journal Of Virology, v. 85, n. 8, p. 4025-4030, 15 abr. 2011.

LOVATO A, FILIPPIS CD. **Clinical Presentation of COVID-19: a systematic review focusing on upper airway symptoms.** Ear, Nose & Throat Journal, v. 99, n. 9, p. 569-576, 13 abr. 2020.

MAIA CMF, MARQUES NP, de LUCENA EHG, de REZENDE LF, MARTELLI DRB, MARTELLI-JUNIOR H. **Increased number of Herpes Zoster cases in Brazil related to the COVID-19 pandemic.** International Journal Of Infectious Diseases, v. 104, p. 732-733, mar. 2021.

MADAPUSI Balaji T, Varadarajan S, Rao USV, Raj AT, Patil S, Arakeri G, Brennan PA. **Oral cancer and periodontal disease increase the risk of COVID 19? A mechanism mediated through furin and cathepsin overexpression.** Medical Hypotheses, v.1, p. 109936, jun. 2020.

MAHASE, E. Covid-19: **First coronavirus was described in The BMJ in 1965.** British Medical Journal, v. 369, p. 1-1, 2020.

MOURA, Evander Sousa de; SALUM NETO, Omar Antonio Lima; FREITAS, Francisca Marta Nascimento de Oliveira. **Alterações no comportamento alimentar e olfativo provido pelo Covid-19.** Research, Society And Development, v. 11, n. 15, p. 58111537080, 9 nov. 2022.

MUTHYAM AK, Reddy MP, Kulkarni S, Srilatha A, Sahithi K, Satyanarayana D. **Oral manifestations in COVID-19 patients: An observational study.** Journal of Family Medicine and Primary Care, v.11, n. 3, p. 1000-1005, mar. 2022.

NIJAKOWSKI K, Wyzga S, Singh N, Podgórski F, Surdacka A. **Oral Manifestations in SARS-CoV-2 Positive Patients: a systematic review.** Journal Of Clinical Medicine, v. 11, n. 8, p. 2202, 14 abr. 2022.

OPAS Brasil. **COVID-19 (doença causada pelo novo coronavírus).** Folha informativa: America, 2022.

ORILISI, G.; MASCITTI, M.; TOGNI, L.; MONTERUBBIANESI, R.; TOSCO, V.; VITIELLO, F.; SANTARELLI, A.; PUTIGNANO, A.; ORSINI, G. **Oral Manifestations of COVID-19 in Hospitalized Patients: a systematic review.** International Journal Of Environmental Research And Public Health, v. 18, n. 23, p. 12511, 2021.

PALUDAN, Søren R.; MOGENSEN, Trine H. **Innate immunological pathways in COVID-19 pathogenesis.** Science Immunology, v. 7, n. 67, p. 1-20, 7 jan. 2022.

PALAZZO, Carina Carlucci; MEIRELLES, Camila de Souza; JAPUR, Camila Cremonezi; DIEZ-GARCIA, Rosa Wanda. **Gosto, sabor e paladar na experiência alimentar: reflexões conceituais.** Interface - Comunicação, Saúde, Educação, v. 23, p. 1-8, 2019.

PEIRIS JS, Chu CM, Cheng VC, Chan KS, Hung IF, Poon LL, Law KI, Tang BS, Hon TY, Chan CS, Chan KH, Ng JS, Zheng BJ, Ng WL, Lai RW, Guan Y, Yuen KY; HKU/UCH



SARS Study Group. **Clinical progression and viral load in a community outbreak of coronavirus-associated SARS pneumonia: a prospective study.** Lancet, v. 1, p. 1767-1772, maio. 2003.

PENG, Xian; XU, Xin; LI, Yuqing; CHENG, Lei; ZHOU, Xuedong; REN, Biao. **Transmission routes of 2019-nCoV and controls in dental practice.** International Journal Of Oral Science, v. 12, n. 1, p. 1-14, 3 mar. 2020.

PETRESCU, N; LUCACIU, O; ROMAM, A. **Oral mucosa lesions in COVID-19.** Oral Dis, v.1, p. 935-936, apr. 2022.

PEDROSA, Marlus da Silva; SIPERT, Carla Renata; NOGUEIRA, Fernando Neves. **Salivary Glands, Saliva and Oral Findings in COVID-19 Infection.** Pesquisa Brasileira em Odontopediatria e Clínica Integrada, v. 20, n. 1, p. 1-7, 2020.

PIMENTEL, R.M.M.; DABOIN, B.E.G.; OLIVEIRA, A.G.; MACEDO, J.R.H. **The dissemination of COVID-19: an expectant and preventive role in global health.** Journal of Human Growth and Development, v. 30, n. 1, p.135-140, 2020.

PORTO, Edla Carvalho; BOAS, Aline de Matos Vilas; SILVA, Leticia Loyanna Pimentel da; ALMEIDA, Franciele Oliveira de. **CAVIDADE BUCAL: UMA ROTA DISSEMINADORA EM POTENCIAL PARA O COVID-19?** Diálogos & Ciência, v. 1, n. 42, p. 37-44, 2021.

QI, Manlin; SUN, Wenyue; WANG, Kun; LI, Wen; LIN, Jinying; GONG, Jing; WANG, Lin. **Periodontitis and COVID-19: immunological characteristics, related pathways, and association.** International Journal Of Molecular Sciences, v. 24, n. 3, p. 3012, 3 fev. 2023.

RIAD, Abanoub; GOMAA, Esraa; HOCKOVA, Barbora; KLUGAR, Miloslav. **Oral candidiasis of COVID-19 patients: case report and review of evidence.** Journal Of Cosmetic Dermatology, v. 20, n. 6, p. 1580-1584, 21 mar. 2021.

ROTHAN, Hussin A.; BYRAREDDY, Siddappa N. **The epidemiology and pathogenesis of coronavirus disease (COVID-19) outbreak.** Journal Of Autoimmunity, v. 109, p. 102433, maio. 2020.

SABINO-SILVA, Robinson; JARDIM, Ana Carolina Gomes; SIQUEIRA, Walter L. **Coronavirus COVID-19 impacts to dentistry and potential salivary diagnosis.** Clinical Oral Investigations, v. 24, n. 4, p. 1619-1621, 20 fev. 2020.

SALEHI, Sana; ABEDI, Aidin; BALAKRISHNAN, Sudheer; GHOLAMREZANEZHAD, Ali. **Coronavirus Disease 2019 (COVID-19): a systematic review of imaging findings in 919 patients.** American Journal Of Roentgenology, v. 215, n. 1, p. 87-93, jul. 2020.

SANTOS, Carlos F.; MORANDINI, Ana C.; DIONÍSIO, Thiago J.; FARIA, Flávio A.; LIMA, Marta C.; FIGUEIREDO, Caio M.; COLOMBINI-ISHIKIRIAMA, Bella L.; SIPERT, Carla R.; MACIEL, Rubens P.; AKASHI, Ana P. **Functional Local Renin-Angiotensin System in Human and Rat Periodontal.** Tissue. Plos One, v. 10, n. 8, p. 0134601, 5 ago. 2015.

SANTOSH, A. B. R. & MUDDANA, K. **Viral infections of oral cavity.** J. FamilyMed. Prim. Care, v. 1, p. 36.-42, jan. 2020.

SANTOS, Juliana Amorim dos; NORMANDO, Ana Gabriela Costa; SILVA, Rainier Luiz Carvalho da; PAULA, Renata Monteiro de; CEMBRANEL, Allan Christian; SANTOS-SILVA, Alan Roger; GUERRA, Eliete Neves Silva. **Oral mucosal lesions in a COVID-19 patient: New signs or secondary manifestations?** International Journal Of Infectious Diseases, v. 97, p. 326-328, ago. 2020.

SANTOS JÚNIOR, José Carlos Costa dos; SOUZA, Marla Sobral de; SANTOS, Vanderlam Souza dos; CARVALHO, João Matheus Silva; PIRES, Alessandra Lais Pinho Valente; ALMEIDA, Cristiane Brandão Santos. **Lesões orais em pacientes com COVID-19: uma síntese de evidências atuais.** Journal Of Dentistry & Public Health, v. 11, p. 224-232, 15 dez. 2020.

SANTOS, E. A.; ANDRADE, N. C.; PEREIRA G. M. **Hyposalivation in elderly patients.** R. Odontol Planal Cent, v. 5, pg. 21-7, 2015.

SANTOS, Ianka Heloisa Alencar; ANDRADE, Thandara Rejane Santos Ferreira; TORRES, Erivelton Cunha; FREITAS, Aparecida Praxedes de Oliveira; JESUS, Carla Viviane Freitas de; FERRARI, Yasmim Anayr Costa. **Disfunções olfativas e gustativas na COVID-19.** Research, Society And Development, v. 9, p. 42591211363, 28 dez. 2020.

SANTOS, Juliana Amorim dos; NORMANDO, Ana Gabriela Costa; SILVA, Rainier Luiz Carvalho da; PAULA, Renata Monteiro de; CEMBRANEL, Allan Christian; SANTOS-SILVA, Alan Roger; GUERRA, Eliete Neves Silva. **Oral mucosal lesions in a COVID-19 patient: new signs or secondary manifestations?** International Journal Of Infectious Diseases, v. 97, p. 326-328, ago. 2020.

SANTOS, S. V. dos. FREITAS, I. D. P. SENNA, S. F. M. ROCHA, L. P. C. AMORMINO, S. A. F. de. **Manifestações Oraís do Covid-19: uma breve revisão da literatura.** Revista Odontológica de Araçatuba, Araçatuba, v. 42, p. 09-61, set- dez. 2021.

SANTOS, Thaysa Maria Lira Bastos; MARTINS, Anne Emanuele de Azevedo; BRITO, Maria Eduarda dos Santos; MAIA, Natalli Perez; LIMA, Myrella Mikaela Araújo; MEIRA, Gabriela de Figueiredo; SÁ, Juliana Lopes de. **Manifestações orais em indivíduos portadores de COVID-19: revisão de literatura.** Research, Society And Development, v. 11, p. 318111537306, 18 nov. 2022.

SANZ M. **Periodontal health and the initiation and progression of COVID-19.** J Periodontal Implant Sci, v. 51, p.145-146, jun. 2021.

SEAGLE, Emma e; JACKSON, Brendan R; LOCKHART, Shawn R; GEORGACOPOULOS, Ourania; NUNNALLY, Natalie s; ROLAND, Jeremy; BARTER, Devra M; JOHNSTON, Helen L; A CZAJA, Christopher; KAYALIOGLU, Hazal. **The Landscape of Candidemia During the Coronavirus Disease 2019 (COVID-19) Pandemic.** Clinical Infectious Diseases, v. 74, p. 802-811, 18 jun. 2021.

SILVERTHORN, D. U. *Fisiologia humana: uma abordagem integrada*. Porto Alegre: Editora ArtMed, 2017.

SILVA, Amanda Almeida da; PASSOS, Amanda Silva; FONSECA, Ana Beatriz Duarte; FREIRE, Millena Daniella Pinheiro; GOMES, Felipe Silva; FERREIRA, Juliana Feitosa; ARAËJO, Valbiana Cristina Melo de Abreu; SILVA, Lucas Daylor Aguiar da; SILVA, Ana Paula Brito da; FEITOSA, Maria Áurea Lira. **COVID- 19 e condições de saúde bucal: uma revisão integrativa**. *Brazilian Journal Of Health Review*, v. 5, n. 6, p. 22443-22457, 10 nov. 2022.

SILVESTRE, Francisco Javier; MÁRQUEZ-ARRICO, Cecilia Fabiana. **COVID-19 and Periodontitis: a dangerous association?**. *Frontiers In Pharmacology*, v. 12, p. 1-3, 13 jan. 2022.

SINJARI, B., D'ARDES, D., SANTILLI, M., REXHEPI, I., D'ADDAZIO, G., DI CARLO, P., CHIACCHIARETTA, P., CAPUTI, S., & CIPOLLONE, F. **SARS-CoV-2 e Oral Manifestation: An Observational, Human Study**. *Journal of Clinical Medicine*, p. 1-14, jun. 2020.

SILVA, F. F.; RODRIGUES, R. C. S. L.; CASTRO, M. L. **Covid-19 e as manifestações na cavidade bucal: revisão de literatura**. *Facit Business and Technology Journal*, v. 2, p. 274-283, mai. 2022.

SOARES CD, CARVALHO RA, CARVALHO KA, CARVALHO MG, ALMEIDA OP. **Letter to Editor: Oral lesions in a patient with Covid-19**. *Med OralPatol Oral Cir Bucal*, v.1, p. 563-564, jul. 2020.

SOUZA, Alex Sandro Rolland; AMORIM, Melania Maria Ramos; MELO, Adriana Suely de Oliveira; DELGADO, Alexandre Magno; FLORÊNCIO, Anna Catharina Magliano Carneiro da Cunha; OLIVEIRA, Thaise Villarim de; LIRA, Lara Caline Santos; SALES, Lucas Martins dos Santos; SOUZA, Gabriela Albuquerque; MELO, Brena Carvalho Pinto de.. **Aspectos gerais da pandemia de COVID-19**. *Revista Brasileira de Saúde Materno Infantil*, v. 21, p. 29-45, 2021.

SONG J, Li Y, Huang X, Chen Z, Li Y, Liu C, Chen Z, Duan X. **Systematic analysis of ACE2 and TMPRSS2 expression in salivary glands reveals underlying transmission mechanism caused by SARS-CoV-2**. *J Med Virol*, v. 1, p. 2556-2566, nov. 2020.

SUTHERLAND, S. **Comienza a aclararse la misteriosa pérdida de olfato debida a la COVID-19**. *Investigación y ciência*, v. 11, p. 1-10, nov. 2021.

SUNGNAK, W; HUANG, N. & BÉCAVIN, C. **Os fatores de entrada do SARS-CoV-2 são altamente expressos nas células epiteliais nasais juntamente com os genes da imunidade inata**. *Nat Med*, v. 1, p. 681-687 23 abril. 2020.

TAKAHASHI, Yuwa; WATANABE, Norihisa; KAMIO, Noriaki; KOBAYASHI, Ryutaro; IINUMA, Toshimitsu; IMAI, Kenichi. **Aspiration of periodontopathic bacteria due to**

**poor oral hygiene potentially contributes to the aggravation of COVID-19.** Journal of Oral Science, v. 63, p. 1–3, dez. 2020.

VAN DORP, Lucy; RICHARD, Damien; TAN, Cedric C. S.; SHAW, Liam P.; ACMAN, Mislav; BALLOUX, François. **No evidence for increased transmissibility from recurrent mutations in SARS-CoV-2.** Nature Communications, v. 11, p. 1-8, 25 nov. 2020.

VERGEZ, S.; ISQUIERDO, J.; VAIREL, B.; CHABRILLAC, E.; BONNECAZE, G. de; ASTUDILLO, L. **Patología médica de las glándulas salivales.** Emc - Otorrinolaringología, v. 52, p. 1-20, fev. 2023.

VINAYAGAMOORTHY K, PENTAPATI KC, PRAKASH H. **Prevalence, risk factors, treatment and outcome of multidrug resistance Candida auris infections in Coronavirus disease (COVID-19) patients: A systematic review.** Mycoses, v. 65, p. 613-624, 30 maio 2022.

Volz E, Hill V, McCrone JT, Price A, Jorgensen D, O'Toole Á, Southgate J, Johnson R, Jackson B, Nascimento FF, Rey SM, Nicholls SM, Colquhoun RM, da Silva Filipe A, Shepherd J, Pascall DJ, Shah R, Jesudason N, Li K, Jarrett R, Pacchiarini N, Bull M, Geidelberg L, Siveroni I; COG-UK Consortium; Goodfellow I, Loman NJ, Pybus OG, Robertson DL, Thomson EC, Rambaut A, Connor TR. **Evaluating the Effects of SARS-CoV-2 Spike Mutation D614G on Transmissibility and Pathogenicity.** CellPress, v. 184, p. 64-75.11, jan. 2021.

VON MOLITOR, E; RIEDEL, K; HAFNER, M; RUDOLF, R; CESETTI, T. **Sensing Senses: optical biosensors to study gustation.** Sensors, v. 20, p. 1811, 25 mar. 2020.

WANG, Chenxing; WU, Heming; DING, Xu; JI, Huan; JIAO, Pengfei; SONG, Haiyang; LI, Sheng; DU, Hongmin. **Does infection of 2019 novel coronavirus cause acute and/or chronic sialadenitis?** Medical Hypotheses, v. 140, p. 109789, jul. 2020.

WERFALLI S, Drangsholt M, Johnsen JM, Jeffrey SK, Dakhil S, Presland RB, LeResche L. **Saliva flow rates and clinical characteristics of patients with burning mouth syndrome: a case-control study.** International Journal of Oral & Maxillofacial Surgery, v. 50, p.1187-1194, set. 2021.

WU Z, MCGOOGAN JM. **Características e lições importantes do surto de doença coronavírus 2019 (COVID-19) em China: resumo de um relatório de 72314 casos dos chineses** Centro de Controle e Prevenção de Doenças. JAMA . 2020

XU, J.; LI, Y.; GAN, F.; DU, Y.; YAO, Y.. **Salivary Glands: potential reservoirs for covid-19 asymptomatic infection.** Journal Of Dental Research, v. 99, p. 989-989, 9 abr. 2020.

XU, C.; CHEN, Y.; YU, J. **Foe and friend in the COVID-19-associated acute kidney injury: an insight on intrarenal renin-angiotensin system.** Acta biochimica et biophysica Sinica, v. 54, p. 1–11, jun. 2022.

XU, Hao; ZHONG, Liang; DENG, Jiaxin; PENG, Jiakuan; DAN, Hongxia; ZENG, Xin; LI, Taiwan; CHEN, Qianming.. **High expression of ACE2 receptor of 2019-nCoV on the**

**epithelial cells of oral mucosa.** International Journal Of Oral Science, v. 12, p. 1-5, fev. 2020.

YI, Ye; LAGNITON, Philip N.P.; YE, Sen; LI, Enqin; XU, Ren-He. **COVID-19: what has been learned and to be learned about the novel coronavirus disease.** International Journal Of Biological Sciences, v. 16, n. 10, p. 1753-1766, 2020.

ZHOU, Peng; YANG, Xing-Lou; WANG, Xian-Guang; HU, Ben; ZHANG, Lei; ZHANG, Wei; SI, Hao-Rui; ZHU, Yan; LI, Bei; HUANG, Chao-Lin. **A pneumonia outbreak associated with a new coronavirus of probable bat origin.** Nature, v. 579, p. 270-273, 3 fev. 2020.

ZHOU, Peng; YANG, Xing-Lou; WANG, Xian-Guang; HU, Ben; ZHANG, Lei; ZHANG, Wei; SI, Hao-Rui; ZHU, Yan; LI, Bei; HUANG, Chao-Lin. **A pneumonia outbreak associated with a new coronavirus of probable bat origin.** Nature, v. 579, n. 7798, p. 270-273, 3 fev. 2020.

ZOU, Xin *et al.* **Single-cell RNA-seq data analysis on the receptor ACE2 expression reveals the potential risk of different human organs vulnerable to 2019-nCoV infection.** Frontiers Of Medicine, v. 14, p. 185-192, 12 mar. 2020.

ZHU N, ZHANG D, WANG W, LI X, YANG B, SONG J, et al. **A novel coronavirus from patients with pneumonia in China, 2019.** New England Journal Of Medicine, v. 382, p. 727-733, 20 fev. 2020.